

# Segmentación de vía aérea a partir de imágenes de tomografía computada usando Region Growing para fabricar un stent de tráquea

Fernando Kabas<sup>1</sup>, Candelaria Mosquera<sup>1</sup>,  
Máximo Flugelman<sup>1</sup>, Matteo García Villamil<sup>1</sup>

<sup>1</sup> Departamento de Bioingeniería, Instituto Tecnológico de Buenos Aires, Argentina.

Contact: cmosquer@itba.edu.ar

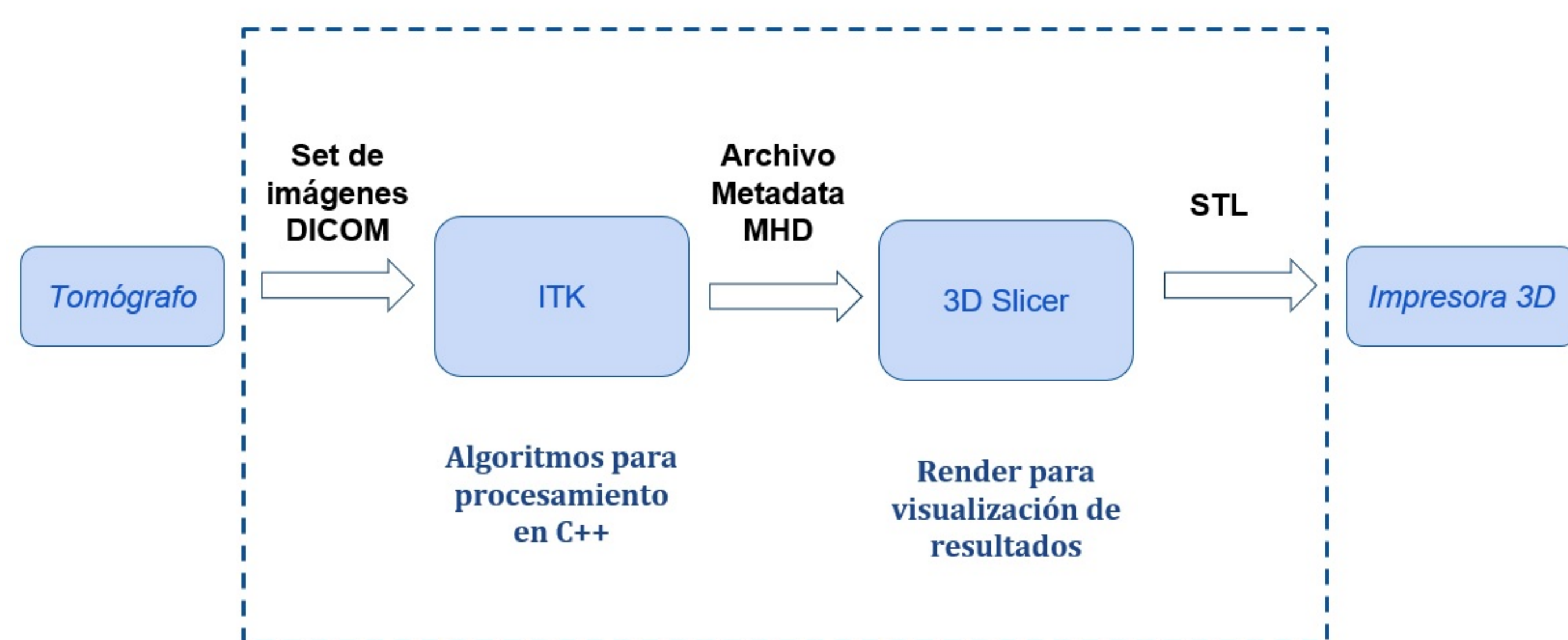


## Resumen

La estenosis traqueal es una reducción del lumen de la tráquea que afecta seriamente la capacidad respiratoria y vocal del paciente. Ante una estenosis traqueal de tipo diafragmática inoperable o una estenosis traqueal de tipo cuello de botella, el tratamiento existente es la colocación de un stent traqueal. La fijación del stent es el problema más frecuente, ya que la dinámica de la tráquea ejerce una fuerza que comúnmente puede desplazar el stent. Un diseño a medida para la tráquea específica del paciente optimiza el agarre. En este trabajo se propone un método simple de segmentación de la vía aérea implementado con herramientas de ITK, que utiliza las imágenes tomográficas del paciente para construir un modelo 3D del volumen traqueal. A partir de este modelo tridimensional, se puede diseñar un stent personalizado para su fabricación con impresión 3D.

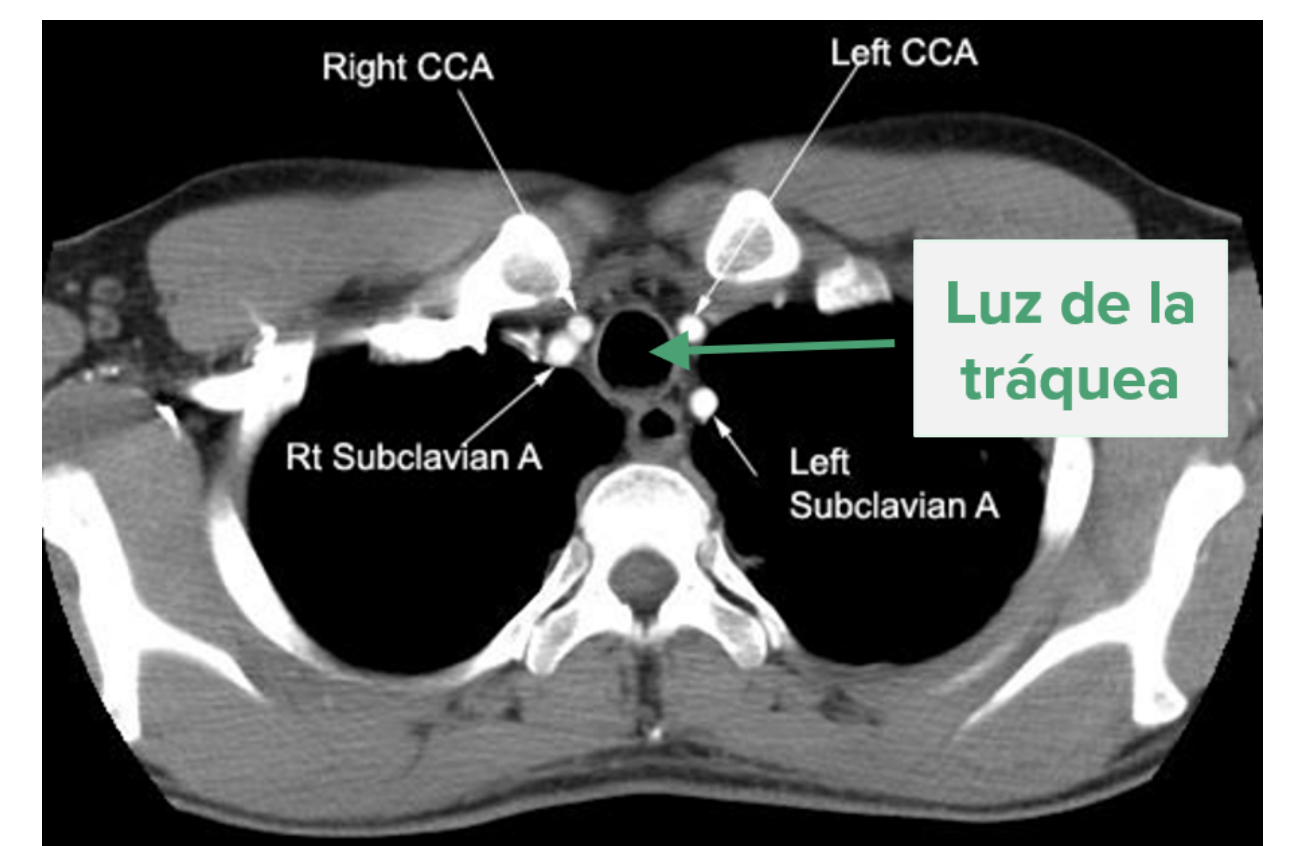
## Metodología

**Diseño de método:** El método diseñado utiliza las librerías de Insight Tool Kit (ITK) para leer un set de imágenes DICOM, procesarlas, y guardar el resultado como un archivo exportable a 3D Slicer, que es un software médico que permite la visualización de los renders. (Figura ??).



mente más oscuros que los tejidos blandos. Se utilizó la clase `ConnectThresholdImageFilter` de ITK, fijando los siguientes parámetros:


- Umbral superior: -900
- Umbral inferior: -1024
- Semilla: coordenadas determinadas a partir de 3D Slicer



Estos umbrales están expresados en valor absoluto, en una escala donde -1024 es el valor más negro y 1024 el valor más blanco. El valor de los umbrales se determinó evaluando manualmente el rango común del valor de nivel de gris de píxeles pertenecientes al lumen de la vía aérea. El mayor problema del método de crecimiento de región se conoce como derrame (leakage) y ocurre cuando se atraviesa incorrectamente una pequeña zona no perteneciente a la categoría buscada, que termina conectando con una gran zona donde se cumple el criterio de homogeneidad pero es una zona no perteneciente a la categoría. En nuestro caso, este derrame ocurre en los cortes axiales a la altura de los bronquios, donde las áreas oscuras pertenecientes al pulmón se encuentran muy cerca de las áreas oscuras pertenecientes a la vía aérea. Para compensar esta complicación, se realiza un preprocesamiento de los sets de imágenes DICOM conocido como cropping. Este consiste simplemente en seleccionar sólo aquellas imágenes que pertenecen a los dos tercios superiores del estudio, es decir, se descarta el tercio inferior donde se encuentran los bronquios.

**Evaluación de método:** Se utilizó Microsoft Visual Studio Community 2015 como IDE para la edición del algoritmo. Se aplicó el método a 13 sets de imágenes DICOM, correspondientes a 13 pacientes que fueron sometidos a un estudio de tomografía computada de tórax debido a que padecían cáncer de pulmón. Se evaluó el desempeño del método en la correcta detección de la tráquea.

## Resultados



El objetivo era lograr obtener un archivo metadata que al visualizarse tridimensionalmente en 3D slicer representara la tráquea en toda su longitud, esto es, hasta la carina (bifurcación en bronquios). De los trece casos evaluados:

- 2 casos segmentaron hasta exactamente la altura de la carina.
- 7 casos segmentaron hasta una altura levemente superior a la carina.

- 4 casos segmentaron hasta una altura inferior a la carina.

Ningun caso presentó derrame hacia el pulmón. Los estudios tomográficos utilizados tenían una separación entre cortes muy alta, es decir, una muy baja resolución axial. Esto se puede ver en el perfil escalonado de las tráqueas obtenidas. Finalmente, se exportó el modelo 3D como un archivo stl y se imprimió un pequeño modelo 3D de una de las tráqueas. Se considera que el trabajo realizado fue una experiencia didáctica positiva para familiarizar a los alumnos con la implementación de métodos de procesamiento de imágenes a partir de archivos DICOM. Se pudo realizar exitosamente todo el recorrido necesario para llegar de un set de imágenes DICOM a un stent físico hecho a medida. El método es inmaduro y presenta muchas limitaciones, especialmente la necesidad de identificar los puntos semillas manualmente. Sin embargo, es un primer paso para lograr trasladar esta tecnología al ámbito clínico.